

Manualtherapie: Kurs für Praktiker

**Rheuma Top 2019
Donnerstag, 22. August 2019**

Barbara Meier und Pius Brühlmann

Ursachen von Rückenschmerzen

Mechanisch 97%	Nichtmechanisch 3%
<p><i>Funktionelle Pathologie 70%</i></p> <ul style="list-style-type: none"> - Intervertebrale Blockierung - Muskuläre Dysbalance, Überlastung - Ligamentäre Überbeanspruchung 	<p>Infektionen (Spondylodiszitis, Epiduralemphyem) 0.01%</p> <p>Entzündlich-rheumatische Erkrankungen 0.3%</p> <ul style="list-style-type: none"> - Spondarthropathien - RA (nur zervikal) - Kristallablagerungserkrankungen
<p><i>Strukturelle Pathologie 27%</i></p> <p>Degenerative Veränderungen</p> <ul style="list-style-type: none"> - Diskushernie - Osteochondrose - Fazettenarthrose - Spinalkanalstenose <p>Frakturen bei Osteoporose oder in Folge von Trauma</p>	<p>Viszerale Erkrankungen (pulmonal, kardial, gastrointestinal, urogenital, vaskulär) 2%</p> <p>Neoplasien (Metastasen, selten primäre Tumore) 0.7%</p>

Klinische Wirbelsäulensyndrome

- Vertebrale Syndrome
- Spondylogene Syndrome
 - nerval (sensibel – motorisch – vegetativ)
 - vasal
 - tendomyogen
- Kompressionssyndrome
 - radikulär
 - medullär
 - vaskulär

Indikationen

Achsenskelett

- Vertebrale Syndrome
- Spondylogene Syndrome

mit Dysfunktion

intervertebrale Gelenke
kostovertebrale Gelenke

bei

Wirbelsäulenfehlstatik
Hypermobilitätssyndrom
degenerativen Veränderungen
Osteochondrosen
Spondylarthrosen

- ISG-Syndrome

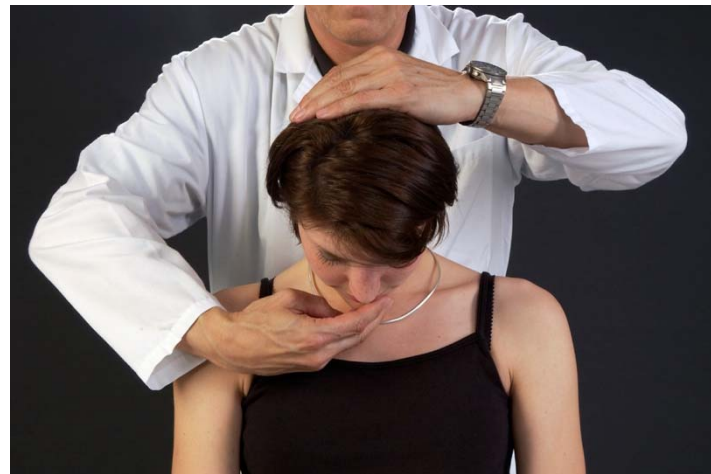Zervikozephales Syndrom

(spondylogenes Syndrom obere HWS)

Befunde

Rotation

obere HWS



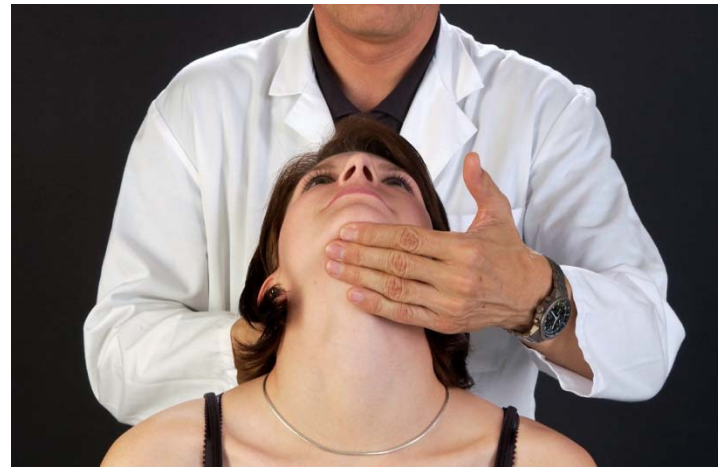
Zervikobrachiales Syndrom

(spondylogenes Syndrom untere HWS)

Befunde

Rotation

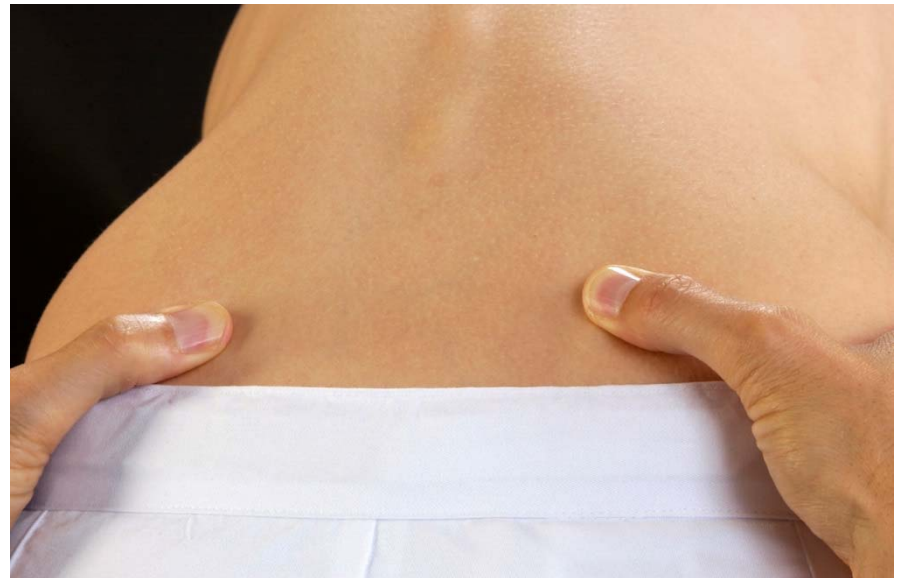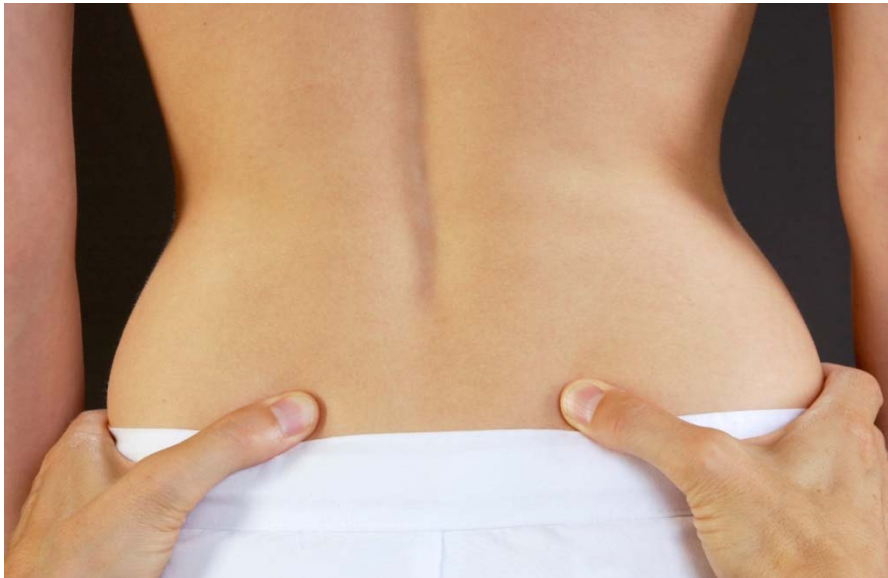untere HWS



Ileosakralgelenks-Syndrom

Befunde

- Druckdolenz über ISG
- Spine-Test
- Vorlaufphänomen



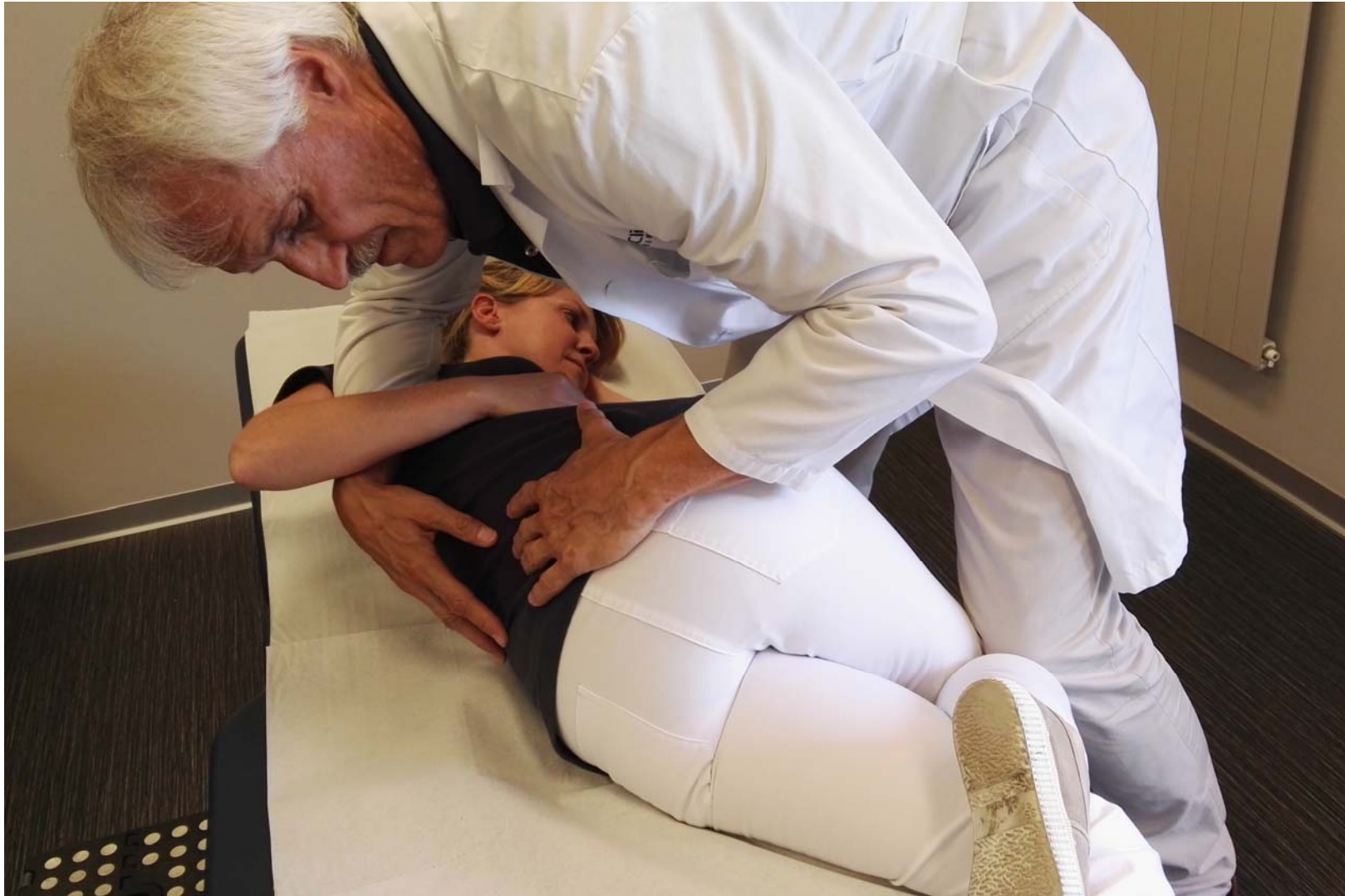HWS Traktionsmobilisation ohne Impuls



BWS Mobilisation mit Impuls (Videos werden auf der Homepage aufgeschaltet)



LWS Mobilisation mit Impuls (Videos werden auf der Homepage aufgeschaltet)



Kontraindikationen

- Akute Diskushernien
- Akute Weichteilverletzung HWS
(vier bis acht Wochen)
- Osteoporose / Osteopathie
- Tumore Wirbelkörper / Rückenmark
- Entzündliche Mitbeteiligung der Wirbelsäule
 - bei RA
 - bei Spondarthropathie
- Missbildungen Wirbelsäule

Zusammenfassung

Manuelle Medizin

- Diagnostik hilfreich zur Lokalisation
 - segmentaler Funktionsstörungen
 - von Störungen der Muskulatur
- Therapie
 - rasch wirksam
 - technisch einfach
 - kostengünstig
 - wenig Nebenwirkungen
- selten einzige Massnahme im Therapieplan